



LASER DIODO 980 NM ASOCIADO A FIBRINA RICA EN PLAQUETAS, EN PACIENTES CON FISURA VULVAR RECIDIVANTE. BARQUISIMETO, ESTADO LARA.

DIODE LASER 980 NM ASSOCIATED WITH PLATELET RICH FIBRIN, IN PATIENTS WITH RECURRENT VULVAR CLEFT. BARQUISIMETO, LARA STATE.

^{1,2} Ajakaida Renaud

¹ Universidad Centroccidental Lisandro Alvarado. ² Academia Latinoamericana de Medicina Antienvejecimiento. Email: ajakaidarenaud.tv@gmail.com.

DOI: <https://doi.org/10.5281/zenodo.8196741>

Recibido: 3 mayo 2023. Aceptado: 10 junio 2023.

RESUMEN

Las disfunciones sexuales son consideradas como un problema de salud pública que afecta la calidad de vida de la mujer en cualquier etapa de su vida adulta, y entre las asociadas al dolor destaca la dispareunia asociada al vaginismo, en la que figura como manifestación clínica la fisura vulvar recidivante, la cual es infradiagnosticada en la consulta ginecológica, y el manejo y/o tratamiento es tardío. De acuerdo al grado, la resolución puede llegar a ser quirúrgica, en este sentido, con la finalidad de evidenciar la eficacia del Láser Diodo 980nm, asociado a fibrina rica en plaquetas en el manejo de la fisura vulvar recidivante, se desarrolló un estudio cuasiexperimental, en una muestra de 45 pacientes entre 23 a 76 años, que acudieron a una consulta privada. El motivo principal de consulta estuvo asociado a sequedad vaginal o atrofia, seguido de infecciones urinarias y dispareunia. Se realizó diagnóstico clínico e histológico, y se practicó la perineoplastia con láser Diodo 980 nm asociado a fibrina rica en plaquetas (PRF) con la finalidad de corregir la fisura vulvar recidivante. Tras un periodo de seguimiento de 4 meses se constató la curación de la patología, con toma activa de la función sexual, reflejado a través del IFSF (index de función y satisfacción sexual femenina). Se concluye que, la perineoplastia con Láser asociada a PRF, constituye una técnica mínimamente invasiva, ambulatoria, con menos recidiva y excelente resultado funcional, regenerativo y estético. Se espera que este estudio sea de utilidad para el Ginecólogo en el manejo no convencional en la consulta ginecológica, esta técnica mínimamente invasiva y que mostró ser efectiva en el tratamiento de fisura vulvar recidivante.

Palabras Clave: fisura vulvar recidivante, láser Diodo 980 nm, fibrina rica en plaquetas, satisfacción sexual femenina.

ABSTRACT

Sexual dysfunctions are considered a public health problem that affects the quality of life of women at any stage of their adult life, and among those associated with pain, dyspareunia associated with vaginismus stands out, in which fissure appears as a clinical manifestation. recurrent vulvar, which is underdiagnosed in the gynecological consultation, and the management and/or treatment is late. According to the degree, the resolution can become surgical, in this sense, in order to demonstrate the effectiveness of the 980nm Diode Laser, associated with platelet-rich fibrin in the management of recurrent vulvar fissure, a quasi-experimental study was developed, in a sample of 45 patients between 23 and 76 years old, who attended a private practice. The main reason for consultation was associated with vaginal dryness or atrophy, followed by urinary infections and dyspareunia. A clinical and histological diagnosis was made, and perineoplasty was performed with a 980 nm Diode laser associated with platelet-rich fibrin (PRF) in order to correct the recurrent vulvar fissure. After a follow-up period of 4 months, the pathology was cured, with active recovery of the sexual function, reflected through the IFSF (female sexual function and satisfaction index). It is concluded that laser perineoplasty associated with PRF is a minimally invasive, outpatient technique with less recurrence and excellent functional, regenerative, and aesthetic results. It is expected that this study will be useful for the Gynecologist in non-conventional management in the gynecological consultation, this minimally invasive technique that has shown to be effective in the treatment of recurrent vulvar fissure.

Key words: recurrent vulvar fissure, 980 nm diode laser, platelet-rich fibrin, female sexual satisfaction.



INTRODUCCIÓN

Las dermatopatías vulvares, son una entidad frecuente la cual puede afectar a la mujer en distintas etapas de la vida, sin embargo, se ven exacerbadas en el periodo pre púber y postmenopáusico, por la deficiencia de estrógenos a nivel genital.

La mayoría de las manifestaciones clínicas de esta patología pasan desapercibidas por la misma paciente y el médico tratante. El desconocimiento en la evaluación clínica de la piel de la vulva, y supeditarla a sólo un trabajo del dermatólogo, deja inadvertido múltiples patologías en sus diagnósticos iniciales.

Saben más los ginecólogos de la piel de la vulva que el propio dermatólogo. El manejo de herramientas diagnósticas y terapéuticas hoy en día, es la llave en la atención funcional, regenerativa y estética de la ginecología actual, Mendieta et al. 2017 ⁽¹⁾.

La fisura vulvar esta descrita en la literatura como granuloma fissuratum, definida como una afectación cutánea, resultante de un traumatismo crónico, ubicada en nariz, oreja, ojo y hasta zona genital.

En esta última, la fisura puede llegar hacerse recurrente a nivel de la horquilla posterior y ser asiento incluso de patologías como dermatosis vulvares, constituyendo un signo premonitorio para su diagnóstico, Kenedy et al, 2020 ^(2,3).

Con relación a lo anteriormente expuesto, la historia clínica de estas pacientes que acuden a consulta por el diagnóstico de dermatosis vulvares, asociando fisura vulvar, tiene alta relevancia vinculándose a la higiene íntima, uso de protectores diarios, antibióticos, esteroides tópicos, lubricantes, anticonceptivos y los antecedentes personales patológicos, familiares además del trauma en el área genital, Cobos & Pomeranz, 2017 ⁽⁴⁾.

En este sentido, puede ocurrir en cualquier parte del vestíbulo, conllevando al diagnóstico clínico de Vestibulodinia, con sintomatología silente y florida, causando dispareunia, sangrado por goteo, por rompimiento de fibras

colágenas, prurito, infecciones a repetición, y la automedicación en estadios tempranos conlleva a una mejoría, con exacerbación de los síntomas durante el acto sexual, lo que deteriora la relación de pareja, autoestima y calidad de vida. Su etiología no está clara al respecto, sin embargo, también esta correlacionada con vaginitis, vulvitis a repetición, enfermedades inmunológicas y dermatopatía por liquen, considerándose de índole desconocida en un gran porcentaje, Arce et al, 2018 ⁽⁵⁾.

El granuloma fissuratum, se le otorgó la nomenclatura de Pterigion vulvar o terigion vulvar registrando el término en el diccionario de términos médicos (2012), de la Real Academia Nacional de Medicina. Pterigion (lat., Pterigion del griego Pterigion (Pterigyon –“ala + ion pequeño).

En el año 2017 se le da el apellido de vulvar, de acuerdo a la clasificación tiene resolución médica o quirúrgica y va de acorde al tamaño y evolución, Losa y Fernández, 2017 ⁽⁶⁾.

Cuando la fisura vulvar se torna recidivante, la resolución es solo quirúrgica, donde se ha planteado perineoplastia con bisturí frío, asociado a electro bisturí, con un resultado de valoración de la de satisfacción a largo plazo no eficaz para la mayoría de los pacientes, Kenedy et al, 2005 ^(2,3).

La fisura vulvar recidivante, al ser subdiagnosticada, pasa a ser una causa de disfunción sexual femenina asociada con dolor (dispareunia), exacerbada en los grupos de edad de riesgo por déficit de estrógenos, asociándose a la resequeidad vaginal, lo cual resulta ser un problema de salud pública, afectando en silencio a un gran porcentaje de la población femenina y el mismo debe ser resuelto con el fin de evitar el deterioro de su calidad de vida, Aguilar, 2014 ⁽⁷⁾.

En cuanto a la disfunción sexual, se considera hoy en día, como un problema complejo, que suele afectar más del 60 % de las pacientes femeninas, debido a múltiples causas, pero las asociadas al dolor, están relacionadas íntimamente con un mal manejo del diagnóstico de una patología de base como las dermatosis



vulvares, donde figura la fisura vulvar recidivante o fisura de Fourchette, Kennedy et al, 2005 ^(2,3).

Es importante destacar que los factores de crecimiento autólogos, han resultado ser una clave en la mejora de los procesos crónicos inflamatorios, por la restauración del tejido a corto plazo, y mejora de la sintomatología, a través de la activación de proteínas y citoquinas endógenas, Monteiro et al, 2020 ⁽⁸⁾.

La fibrina rica en plaquetas (PRF), la cual es plasma de segunda generación, técnica creada por el Dr. Joseph Choukroum en el año 2001, para mejorar el proceso de cicatrización a corto plazo y evitar reposo laboral y estancia intrahospitalaria, Carmo et al. 2019 ⁽⁹⁾.

Añadiendo a lo anteriormente expuesto, este último el PRF se ha demostrado sin efectos colaterales por ser de la misma paciente, antiinflamatorio, con una tasa de efectividad del 100%. Este se ha demostrado en la literatura que presenta efecto antimicrobiano, Casabona et al 2019 ⁽¹⁰⁾.

Por otra parte, con el advenimiento de la cirugía moderna, tomando en cuenta las propiedades del láser de cortar, coagular, disecar y fotovaporizar en un solo tiempo, y que, dependiendo del tipo de láser, su longitud de onda y el cromóforo afín, permite tratar los tejidos muy vascularizados, y poco colagenizados, brindando esa seguridad al realizar un procedimiento, como lo es el Láser diodo 980 nm, cuyo cromóforo es la oxihemoglobina, dando un plus para este tipo de cirugías regenerativas, Larrea et al, 2004 ⁽¹¹⁾.

Se planteó realizar la presente investigación con la finalidad de determinar la eficacia del láser Diodo 980 nm asociado a la fibrina rica en plaquetas (PRF), en la resolución quirúrgica a corto plazo de la fisura vulvar recidivante y demostrar la satisfacción sexual en la paciente posterior a la realización del mismo, a través de la escala de medición de la función sexual femenina (IFSF), la cual fue desarrollada como un cuestionario para medir de manera rápida, simple y eficaz ante una resolución de alguna patología que esté afectando su calidad de vida y se ha demostrado en varios estudios su validez psicométrica, Rosen et al, 2000 ⁽¹²⁾.

Igualmente, se validará por la escala visual analógica (EVA) la medición de la intensidad del dolor durante el procedimiento.

Se espera que los resultados sean de utilidad para utilizar la técnica descrita en el presente estudio, considerando los efectos encontrados.

MATERIALES Y MÉTODOS

Se realizó un estudio de tipo cuasi experimental, en 45 mujeres que acudieron a la consulta privada, en el Centro Médico Spinetti láser Center, Barquisimeto, estado Lara, Venezuela, con diagnóstico clínico y sintomático de fisura vulvar, a quienes se les realizó procedimiento con láser Diodo 980 nm, como instrumento de manejo terapéutico de la fisura vulvar recidivante, asociado a fibrina rica en plaquetas.

La técnica de recolección de datos se efectuó a través de la observación directa, realizada en la consulta, análisis de exámenes previos y los practicados como lo fueron: examen físico incluyendo vulvoscoopia, exámenes paraclínicos de rutina.

También se realizó una entrevista no estructurada, para indagar acerca de las profesiones, función sexual y otros aspectos tomados en cuenta en este estudio como antecedentes personales patológicos. Además, fue necesario el registro de datos en una bitácora.

Los criterios de inclusión fueron pacientes en rango de edad de veintiún (21) años hasta setenta y seis (76) años, cuyo motivo de consulta fue sequedad, dolor, ardor, prurito, infecciones urinarias a repetición, disminución de la libido de al menos dos años de evolución, las cuales se sometieron a tratamientos anteriores sin mejoría, y con repercusión en la calidad de vida y función sexual.

Se excluyeron todas las pacientes con infecciones activas, desórdenes neurológicos y neoplasias, ya que estas por condición neurológica no colaborarían en el procedimiento, a su vez se excluyeron las embarazadas por su estado de base, y las oncológicas en tratamiento, por estar en proceso activo de su patología de base.



A todas las pacientes incluidas en la muestra, se les realizó una historia clínica (con énfasis en la sintomatología, antecedentes relacionados con la patología), que incluyó el índice de función y satisfacción sexual femenina (IFSF), y firma de consentimiento informado, y fueron notificadas por escrito que son parte de un estudio experimental de investigación.

Se hizo énfasis en el examen ginecológico para realizar el diagnóstico clínico de fisura vulvar recidivante y se realizó vulvoscopía aplicando ácido acético al 5% observando toda la región vulvar e introito, para visualizar la patología y realizar el diagnóstico clínico presuntivo.

Las pacientes fueron citadas, previa solicitud de paraclínicos de rutina (hematología completa, tiempo de sangría, tiempo de tromboplastina y examen de orina) y se procedió a realizar el procedimiento planteado para perineoplastia con láser Diodo asociando fibrina rica en plaquetas.

En camilla Ginecológica, y posición ginecológica, previa infiltración con anestesia local, en forma de abanico en introito y periné, en cantidad de 1 cc, con jeringa de insulina y aguja 31 mm por 1/2 mm, con anestésico de composición lidocaína al 2% sin epinefrina.

Posteriormente se procedió a demarcar con marcador quirúrgico, el área a tratar con trazo romboidal, para la excresis de la sinequia con fisura vulvar recidivante, delimitando a 10 mm por fuera de la lesión para garantizar bordes libres, luego con láser Diodo 980 nm con fibra de 600 micras, y pieza de mano, se procedió a demarcar de nuevo el trazo con el mismo, se cortó y disecó el tejido, en potencia de 4 w, modo continuo, comprobando la hemostasia el espécimen obtenido fue enviado a laboratorio de anatomía patológica.

Inmediatamente se procedió a tomar 20 cc de sangre venosa con Vacutainer, previa asepsia y antisepsia de la zona, y fue colocado en tubos tapa roja (APRF), a técnica cerrada PRF dúo (sistema Dr. Joseph Choukroum) y se centrifugó con protocolo estandarizado 1300 revoluciones por ocho minutos, se colocaron posteriormente los tubos en gradilla, se destaparon durante dos minutos y se procedió a extraer el coágulo de

fibrina, con pinza de axón, y cortar el mismo, con tijera de iris de la banda de leucocitos, posteriormente se colocó en la Xbox (caja metalizada del sistema PRF dúo, diseñada para conservar las membranas de Choukroum durante dos minutos) posteriormente se colocaron en lecho quirúrgico, como apósito con esponja de gasa, y se le solicitó a la paciente que se lo retirara a las 24 horas.

Las pacientes fueron valoradas cada siete días, por seis semanas consecutivas, se indicó asepsia diaria con agua oxigenada. Se realizó la medición de la intensidad del dolor durante el procedimiento a través de la escala visual analógica de EVA.

Una vez completado el proceso de cicatrización, se indicaron ejercicios de auto masaje en introito con aceite ozonizado, y se recomendó el inicio de la actividad sexual, para comprobar la efectividad del resultado con evaluación al mes mediante la aplicación del índice de función y satisfacción sexual.

Se recomendó seguir con masajes de aceite ozonizado e iniciar las relaciones sexuales, y posteriormente al mes se comprobó la efectividad del resultado con la aplicación del IFSF (índice de función y satisfacción sexual femenina).

Las pacientes fueron referidas al terapeuta desde el inicio del tratamiento, a consulta de biodescodificación para su valoración desde el punto de vista emocional y establecer la relación de eventos en la aparición de los síntomas.

Obtenidos los resultados a través de la historia clínica, examen físico, se valoró el grado de dolor durante el procedimiento a través del test de EVA, y la evolución posterior al tratamiento a través de los resultados de la aplicación del test del índice de función y satisfacción sexual femenina (IFSF).

Para la medición de las variables se utilizó el cálculo de porcentajes, y los resultados se presentan en tablas y gráficas, utilizando medidas de tendencia central y frecuencia. Se caracterizaron las pacientes según edad en años, grado académico, motivo de consulta, antecedentes personales patológicos, etc.



El dolor se caracterizó según escala visual analógica de EVA (sin dolor, leve, moderado, severo e insoportable). El disconfort con láser y PRP según su lubricación, satisfacción, e intensidad.

La dispareunia con láser y PRP según su intensidad. La atrofia o sequedad según su lubricación, su intensidad, su satisfacción.

RESULTADOS

TABLA 1

DISTRIBUCIÓN DE LA MUESTRA DE PACIENTES CON FISURA VULVAR RECIDIVANTE QUE ACUDIERON A CONSULTA PRIVADA, EN EL CENTRO MÉDICO SPINETTI LÁSER CENTER. BARQUISIMETO MARZO - JUNIO 2021.

Grupo de edad en años	Frecuencia	Porcentaje
21 - 30 años	2	4,44%
31- 40 años	13	28,89%
41 -50 años	13	28,89%
51 -60 años	13	28,89%
61 -70 años	3	6,67%
71-80 años	1	2,22%
TOTAL	45	100,00%

\bar{X} =51,5 años

El promedio de edad en las pacientes que conformaron la muestra fue de 51,5 años, el 86,67% estuvo en el rango de 31 a 60 años.

TABLA 2

DISTRIBUCIÓN DE LA MUESTRA DE PACIENTES DIAGNOSTICADAS CON FISURA VULVAR RECIDIVANTE SEGÚN MOTIVO DE CONSULTA. CENTRO MÉDICO SPINETTI LÁSER CENTER. MARZO- JUNIO 2021.

MOTIVO DE CONSULTA	FRECUENCIA	PORCENTAJES
Prurito	5	11,11%
Dispareunia	2	4,44%
Infección Urinaria	3	6,66%
Sequedad vaginal	11	24,45%
Todas	24	53,33,%
TOTAL	45	100,00%

El motivo de consulta principal fue la sequedad vaginal en un 24,45%, seguido del prurito

11,11% y la infección urinaria en un 6,66% El 53,3% de las pacientes atendidas presentaban todos los síntomas incluidos.

TABLA 3

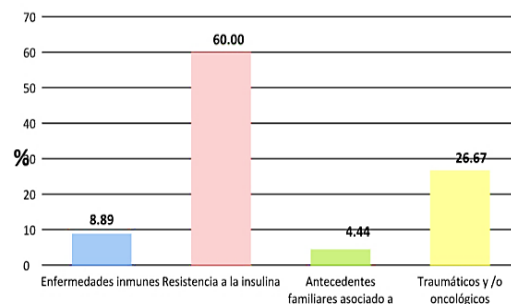
DISTRIBUCIÓN DE LA MUESTRA DE PACIENTES CON FISURA VULVAR RECIDIVANTE POR NIVEL EDUCATIVO QUE ACUDIERON AL CENTRO MÉDICO SPINETTI LÁSER CENTER. BARQUISIMETO, MARZO-JUNIO 2021

NIVEL EDUCATIVO	FRECUENCIA	PORCENTAJE
Superior	18	40,00%
Intermedio	18	40,00%
Bajo	9	20,00%
TOTAL	45	100,00%

El 80% de las pacientes presentaban algún nivel educativo, 40,00% nivel educativo superior, 40,00% nivel educativo intermedio y solo un 20,00 % nivel educativo bajo.

GRÁFICO 1

DISTRIBUCIÓN DE LA MUESTRA DE LAS PACIENTES CON FISURA VULVAR RECIDIVANTE SEGÚN ANTECEDENTES PATOLÓGICOS, CENTRO MÉDICO SPINETTI LÁSER CENTER. BARQUISIMETO, MARZO- JUNIO 2021



El 60,00% de los pacientes en tuvo como antecedente de importancia resistencia a la insulina, seguido de antecedentes traumáticos y/o oncológicos en un 26,67 %.

TABLA 4

DISTRIBUCIÓN DE LA MUESTRA DE PACIENTES CON FISURA VULVAR RECIDIVANTE SEGÚN DIAGNÓSTICO HISTOPATOLÓGICO. CENTRO MÉDICO SPINETTI LÁSER CENTER . BARQUISIMETO, MARZO-JUNIO 2021.

DIAGNÓSTICO ANATOMOPATOLÓGICO	FRECUENCIA	PORCENTAJE
Liquen Escleroatrófico	39	86,67%
Incremento de tejido conectivo	4	8,89%
Mucosa atrófica	2	4,44%
TOTAL	45	100,00%

El 86,67% de las muestras analizadas de las pacientes con fisura vulvar recidivante, el diagnóstico histopatológico reportó liquen escleroso y atrófico vulvar (LEA).

En todas las pacientes estudiadas con adherenciolisis vulvar con Láser Diodo 980nm, asociado a fibrina rica en plaquetas, el índice de función y satisfacción sexual tenían valores superiores a 30.

TABLA 5
DISTRIBUCIÓN DE PACIENTES ATENDIDAS POR ADHERENCIOLISIS VULVAR, SEGÚN NIVEL DEL DOLOR (EVA), CENTRO MÉDICO SPINETTI LÁSER CENTER. MARZO -JUNIO 2021

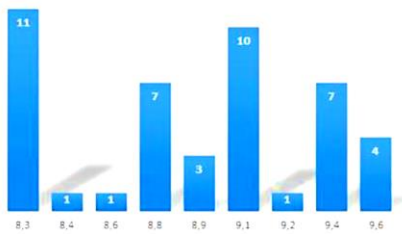
NIVEL DEL DOLOR	FRECUENCIA	PORCENTAJE
Leve	41	91,11%
Moderado	4	8,88%
Severo	0	0,00%
TOTAL	45	100,00%

La medición cualitativa del dolor durante la adherenciolisis vulvar con Láser Diodo 980nm asociado a la fibrina rica en plaquetas fue expresada por la escala analógica de EVA (figura 1), encontrando un 91,1% pacientes que refirieron dolor leve.

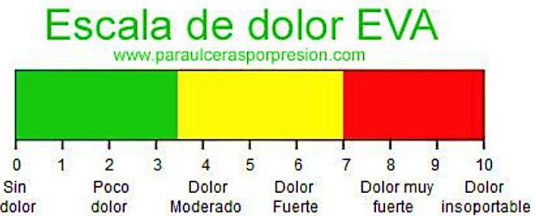

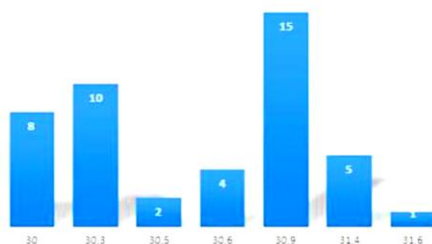
Figura 1. Escala visual analógica de EVA.

GRAFICO 2
DISTRIBUCIÓN DE LA MUESTRA DE PACIENTES POR ÍNDICE DE FUNCIÓN Y SATISFACCIÓN SEXUAL ANTES DE LA ADHERENCIOLISIS VULVAR. CENTRO MÉDICO SPINETTI LÁSER CENTER. MARZO- JUNIO 2021.



Todas las pacientes presentaron un índice de función y satisfacción sexual (IFSF) con puntaje bajo menor a 10, sin importar edad, antecedentes u otra condición antes del tratamiento con Láser Diodo 980 nm asociado a la fibrina rica en plaquetas.

GRÁFICO 3
ÍNDICE DE FUNCIÓN Y SATISFACCIÓN SEXUAL FEMENINA POSTERIOR AL TRATAMIENTO DE ADHERENCIOLISIS VULVAR. CENTRO MÉDICO SPINETTI LÁSER CENTER MARZO -JUNIO 2021-



DISCUSIÓN

La disfunción sexual femenina, es un problema de salud pública, y a pesar del porcentaje conocido de afectación en la salud sexual femenina, sigue siendo ignorado por los profesionales de salud, a pesar de las múltiples herramientas tecnológicas que existen hoy en el mercado para su manejo y tratamiento, Vásquez, 2007⁽¹³⁾.

Los médicos Ginecólogos son los principalmente encargados de realizar el diagnóstico precoz de las mismas.

Sin contar que la mal llamada vejez, la cual conlleva al deterioro del colágeno y elastina a nivel de los tejidos, haciendo énfasis y repercutiendo en el aparato genital, desencadenando patologías que ocasionaran disfunciones sexuales, especialmente asociadas con dolor crónico, ligado a factores emocionales, la cual entre las entidades que conlleva dolor en el momento de las relaciones sexuales, figura la fisura vulvar recidivante, la cual ha sido mal manejada en la literatura como granuloma fissuratum, a sabiendas que su histología radica en un grado de fibrosis producto de la pérdida de colágeno y en la mayoría de los casos de la pérdida de la membrana basal, asociado a atrofia en la mayoría de los casos, por diversos factores.

Entre estos factores están: infecciosos, traumático, los cuales conllevan a la sinequia vulvar, que por el trauma genital suele volverse



recidivante y es imperante asociar nuevas técnicas menos invasivas para su manejo y conducta, ya que están siendo infradiagnosticada, Kenedy et al, 2009 ^(2,3).

El diseño del estudio no está asociado a causa efecto entre sinequia vulvar y disfunción sexual femenina, ya que existen una serie de factores asociados: como edad, profesión, antecedentes, estilo de vida, conflictos emocionales manejados en el entorno, conllevando a un efecto negativo directamente proporcional al desempeño de la función sexual.

La fisura vulvar recidivante, puede ser motivo de consulta en cualquier grupo de edad, independiente de la carga estrogénica, desencadenando una dermatopatía inflamatoria, que, sumado a factores de riesgos, como el stress laboral, y ciertas patologías metabólicas, donde a mayor nivel intelectual y grado ocupacional encontramos una estrecha asociación a liquen escleroso y atrófico, Higgins & Cruickshan, 2012 ⁽¹⁴⁾, a diferencia de lo expuesto por Launman et al 1991 ⁽¹⁵⁾.

En el presente estudio se encontró una frecuencia de las dermatosis vulvares asociado a la edad, resultados similares a lo reportado por Tapia et al, 2018 ⁽¹⁶⁾.

A diferencia de Kennedy et al, 2005 ^(2,3), el diagnóstico histopatológico, no tuvo relevancia y fue inespecífico para el diagnóstico.

El análisis histológico de la fisura vulvar recidivante, evidenció en más de un 86%, asociación con el liquen escleroatrófico, seguido por aumento del tejido conectivo correlacionado con vulvovaginitis recidivantes, sin embargo, la atrofia solo fue reportada en una minoría de las pacientes, a pesar que el Liquen escleroatrófico está asociado a baja carga de estrógenos locales, y asocia atrofia para repercutir en la aparición de la patología, Edwards, 2004 ⁽¹⁷⁾.

El IFSF resulto ser un test de evaluación de la función sexual sencillo, manejable y rápido de aplicar.

La aplicación del Test de Cronbach a las respuestas obtenidas en este estudio mostró una buena consistencia y basamento para

valorar la función sexual, donde los puntajes del IFSF en todas las pacientes que tenían fisura vulvar recidivante, estaban en su límite inferior sin importar la edad, sin embargo, fue más progresivo a mayor edad, lo que puede estar asociado con la deficiencia de estrógeno, coincidiendo con Blumel et al, 2012 ⁽¹⁸⁾, lo que traducía un deterioro de la función sexual femenina de este grupo de pacientes estudiadas.

La disfunción sexual asociada a dispareunia, mejoró después de la perineoplastia a láser, siendo las pacientes, quienes lo confirmaron.

La perineoplastia a láser resultó ser un método de tratamiento de la fisura vulvar recidivante, sin complicaciones, y menor tasa de dispareunia a diferencia de Kenedy et al, 2005 ^(2,3).

El láser puede ser una herramienta efectiva por su cromóforo afin, en tejidos vascularizados por la acción selectiva por la hemoglobina y poca penetración, como lo describe Pusche y colaboradores en el 2010 ⁽¹⁹⁾, al aplicarlo en otros tejidos vascularizados.

Se observó que el uso de factores de crecimiento plaquetario autólogos, tuvo un efecto en la cicatrización sin complicaciones de la perineoplastia láser, demostrando que los autólogos inciden en el proceso de regeneración de los tejidos, siendo una opción terapéutica a corto plazo como lo describen Gutiérrez Ontalvilla, P et al, 2020 ⁽²⁰⁾, sin embargo, en su estudio lo asociaron a células adiposas.

Igualmente, Franic et al, 2018 ⁽²¹⁾ presentan resultados similares asociados con plasma rico en plaquetas en la regeneración cutánea de dermatosis vulvares.

Resalta que el láser, había sido descrito de la forma no ablativa para el manejo de la fisura vulvar recidivante asociada a liquen escleroso y atrófico, descrito por De Grande Cur, et al. 2017 ⁽²²⁾, evidenciándose en el presente estudio, que como instrumento de corte resulta ser una herramienta eficaz en el manejo de esta patología.

Indagar en la psiconeuroinmunoendocrinología, puede ser clave a través de tratamientos de



biodescodificación para la respuesta a estas terapias.

El manejo de las disfunciones sexuales, resulta ser un tema de manejo ginecológico integral asociada a la parte regenerativa, funcional, estética y holística, donde la fisura vulvar recidivante, juega un papel relevante causa efecto, que debe ser diagnosticado tempranamente y se sugiere el manejo de la misma con técnicas no convencionales, para la mejor de la función sexual de la mujer y de su calidad de vida.

Fuentes de financiamiento: no se tuvieron fuentes de financiamiento externas para la ejecución del presente manuscrito.

Conflicto de intereses: la autora declara no tener conflicto de intereses.

REFERENCIAS

1. Mendieta-Eckert M, Ocerin-Guerra I, Landa-Gundin N. Lichen sclerosus et atrophicus in a surgical scar treated with fractional laser. *Journal of Cosmetic and Laser Therapy*. 2019; 19(2): 106-108.
2. Kennedy CM, Dewdney S, & Galask R. P. Vulvar granuloma fissuratum: a description of fissuring of the posterior fourchette and the repair. *Obstetrics & Gynecology*. 2005; 105(5): 1018-1023.
3. Kennedy CM, Manion E, Galask RP, & Benda J. Histopathology of recurrent mechanical fissure of the fourchette. *International journal of gynaecology and obstetrics: the official organ of the International Federation of Gynaecology and Obstetrics*. 2009; 104(3): 246.
4. Cobos G, & Pomeranz M A. General approach to the evaluation and the management of vulvar disorders. *Obstet Gynecol Clin North Am*. 2017; 44(3): 321-327.
5. Arce González M A, Díaz Suárez A M, Díaz Hernández M, & Hernández Moreno V J. Fibrina rica en plaquetas y leucocitos: biomaterial autólogo excelente para la regeneración tisular. *Medicentro Electrónica*. 2018; 22(1): 19-26.

6. Losa Domínguez F, Fernández Delgado J. Denominación de una conformación vulvoperineal: Pterigion vulvoperineal y su tratamiento. Universidad de Barcelona. Tesina de 1 Curso de Expertos en Ginecosmetica de la Universidad de Barcelona. 2017.

7. Aguilar V. Diagnóstico y tratamiento del liquen escleroso vulvar. 2014; 24.

8. Monteiro L, Delgado M, Garces F, Machado M, Ferreira F, Martins M, Pacheco J. Evaluación histológica de los márgenes quirúrgicos de lesiones fibro-epiteliales orales extirpadas con láser CO2, láser diodo, láser Er: YAG, láser Nd: YAG, electrobisturí y bisturí frío. *Medicina Oral, Patología Oral y Cirugía Bucal*. Ed. Española. 2020; 25(2): 98-103.

9. Carmo P, Morais M, Bueno J, Picoli F, Gomes C & Picoli M. Utilizacao do plasma rico em fibrinano ganho de tecido osseo na odontología. *Revisao de Literatura. Anais da Jornada Odontológica de Anápolis-JOA*. 2019.

10. Casabona F, Gambelli I, Casabona F, Santi P, Santori G, & Baldelli I. Autologous platelet-rich plasma (PRP) in chronic penile lichen sclerosus: the impact on tissue repair and patient quality of life. *International Urology and Nephrology*. 2017; 49(4): 573-580.

11. Larrea-Oyarbide N, España-Tost AJ, Berini-Aytés L, & Gay-Escoda C. Aplicaciones del láser de diodo en Odontología. *RCOE*. 2004; 9(5): 529-534.

12. Rosen C, Brown J, Heiman S, Leiblum C, Meston R, Shabsigh D, Ferguson R, D'Agostino R. The Female Sexual Function Index (FSFI): a multidimensional self-report instrument for the assessment of female sexual function. *Journal of Sex & Marital Therapy*. 2000; 26(2): 191-204.

13. Vázquez, S. Disfunción sexual femenina en la menopausia. Impacto sobre la calidad de vida. *Revista Internacional de Andrología*. 2007; 5(3): 289-292.

14. Higgins CA, & Cruickshank ME. Factores riesgos asociado a enfermedades metabólicas y cirugías previas (A population-based case-



control study of aetiological factors associated with vulvar lichen sclerosus. *Journal of Obstetrics and Gynaecology*. 2012; 32(3): 271-2759. DOI 10.1111/j.1396-0296.2004.04014.x

15. Laumann E, Paik A, Rosen RC. Sexual dysfunction in the United States: prevalence and predictors. *Jama*. 1999; 281(6): 537-544.

16. Tapia M, Senarega A, Vidal J, Chessé, C, Abaca M, Innocenti C, Parra V. Patología vulvar benigna y maligna, Estudio retrospectivo de 15 años. *Dermatología Argentina*. 2018; 24(2): 81-87.

17. Edwards L. Vulvar fissures: causes and therapy. *Dermatol Ther*. 2004; 17 (1): 111-116.

18. Blümel J, Araya H, Riquelme R, Castro G, Sánchez F, Gramegna G. Prevalencia de los trastornos de la sexualidad en mujeres climatéricas. Influencia de la menopausia y de la terapia de reemplazo hormonal. *Rev Méd Chile*. 2002; 130(1): 1131-38.

19. Puche M, Marqués M, Miragall A, Iglesias G, Pérez H, Villar P, Pascual Gil, JV. Malformaciones venosas orofaciales de bajo flujo: esclerosis endoluminal con láser de diodo. *Revista Española de Cirugía Oral y Maxilofacial*. 2010; 32(2): 64-70.

20. Gutiérrez Ontalvilla P. Estudio piloto del tratamiento del liquen escleroso vulvar mediante tejido adiposo asociado a plasma rico en plaquetas autólogos. Tesis. 2020.

21. Franic D, Iternička Z, & Franić-Ivanišević M. Platelet-rich plasma (PRP) for the treatment of vulvar lichen sclerosus in a premenopausal woman: a case report. *Case reports in women's health*. 2018; 18: e00062.

22. De Grande Cur D, Roa CL, de Aguiar L M, Junior AS, & Baraca EC. Líquen escleroso vulvar: descrição de cinco casos de sucesso com laser Erbium-YAG 2940. *Surgical & Cosmetic Dermatology*. 2017; 9(3): 265-268.

Cómo citar este artículo:

Renaud A. Laser diodo 980 nm asociado a fibrina rica en plaquetas, en pacientes con fisura vulvar recidivante. Barquisimeto, estado Lara, marzo-junio 2021. *Rev Latinoam Ginecol Reg*. 2023; 1(1): 41-49.
<https://doi.org/10.5281/zenodo.8196741>